

Otevřené operace: dolní močové cesty

MUDr. Petr Nencka

Dolní močové cesty

- močový měchýř
- prostata
- močová trubice

Indikace

- Tumory měchýře (T1G3-T4)
- Tumory prostaty (T1-T3)
- Tumory uretry
- Urolithiasa
- Striktury uretry
- Traumata
- Vrozené vady

Tumory měchýře

- Cystektomie - cystoprostatektomie,
cystoprostatourektomie,
cystourektomie
- Derivace moče – ortotopická
heterotopická
kontinentní
inkontinentní

Cystektomie

- Odstranění močového měchýře
- U muže – odstranění močového měchýře, prostaty či části prostaty a semenných váčků
- U ženy – odstranění močového měchýře, dělohy, adnex

Derivace moče

- inkontinentní uretero-ileostomie, ureterostomie - Bricker
- kontinentní kontinentní derivace moče kontrolované análním svěračem
- rezervoáry s kutánním stomatem (heterotopické neoveziky)
- ortotopické neoveziky

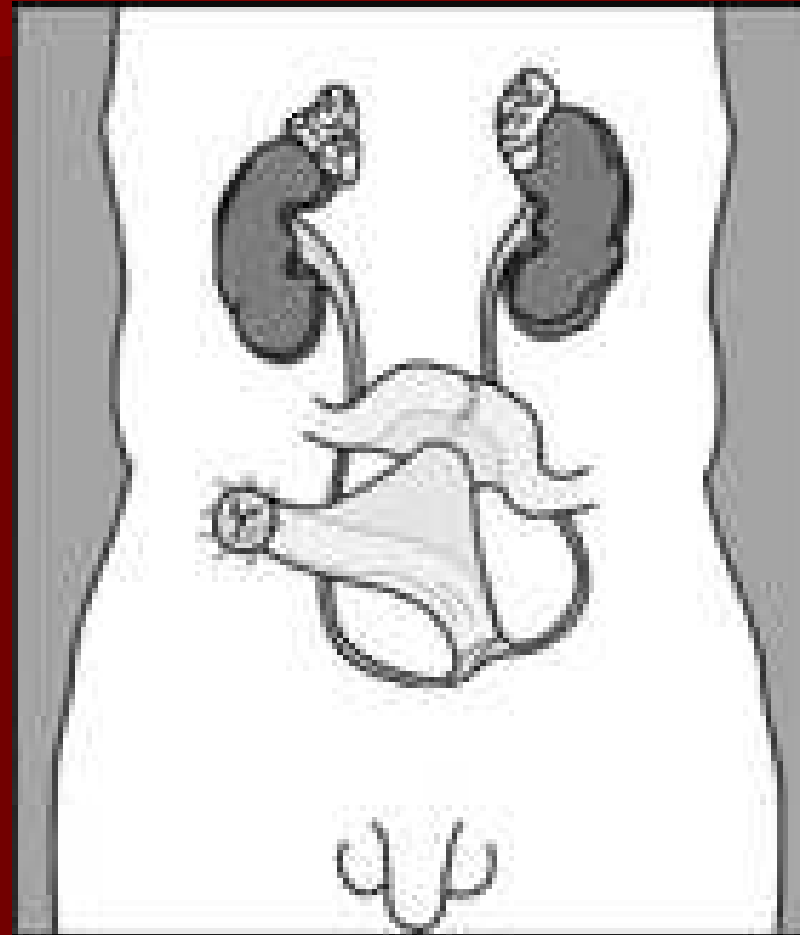
Příklady heterotopických rezervoárů

- gastrická neovezika - Mitchell
- ileální neovezika - Kock,
- ileocékalní neovezika - Thürhoff
- neovezika z kolon ascendens - Manson

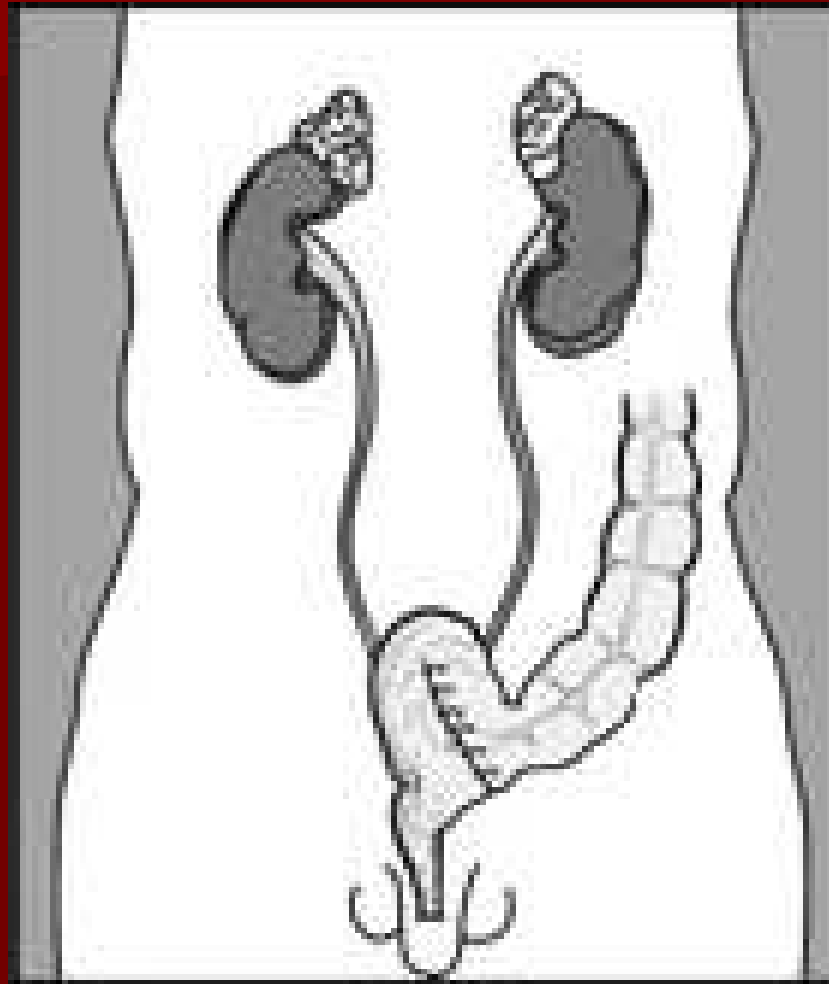
Příklady ortotopických rezervoárů

- gastrická neovezika - Mitchell
- ileální neovezika - Hautmann, Ghoneim
(různé konfigurace exkludovaného ilea ve tvaru písmene M, W, S...)
- ileocékální neovezika - Mainz pouch
- neovezika z kolon ascendens - Goldwasser
- sigmoideální neovezika - Reddy

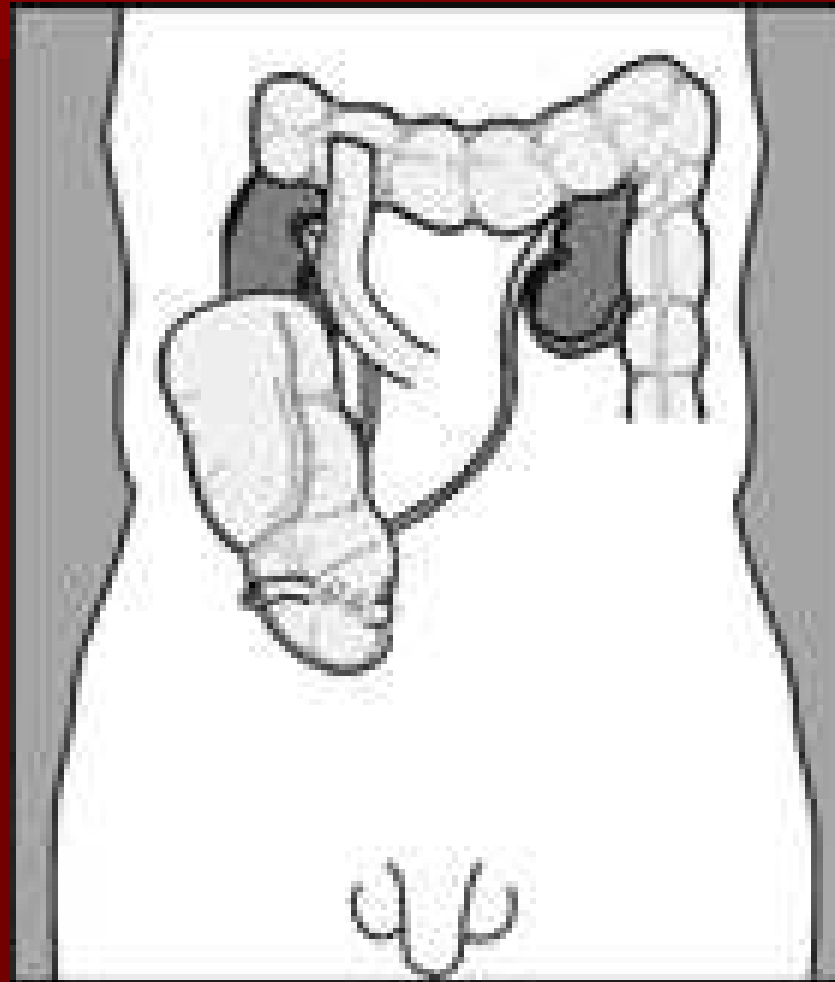
Ureteroileostomie



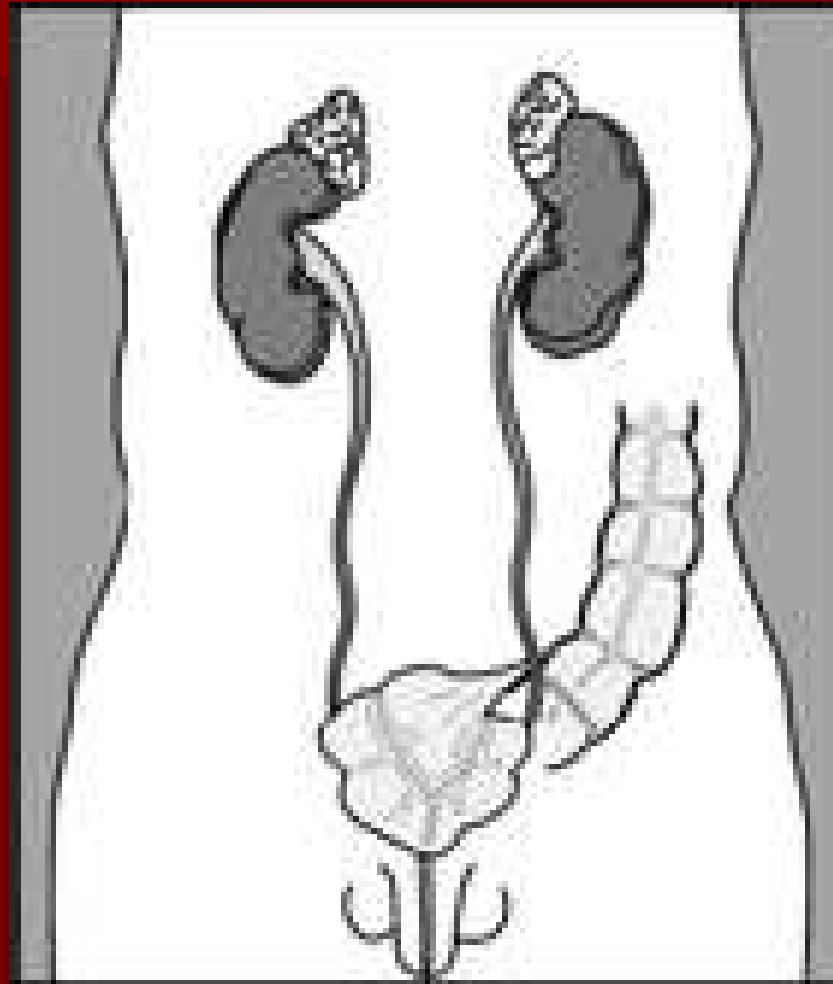
Sigma-rectum pouch



Neovezika z pravého tračníku s apendikostomií



Sigmoidální ortotopická neovesika



Urolithiasa

- Velká či vícečetná
- Cystolitotomie

Striktury uretry

- Uretroplastiky
- End – to – end plastiky
- Substituční plastiky

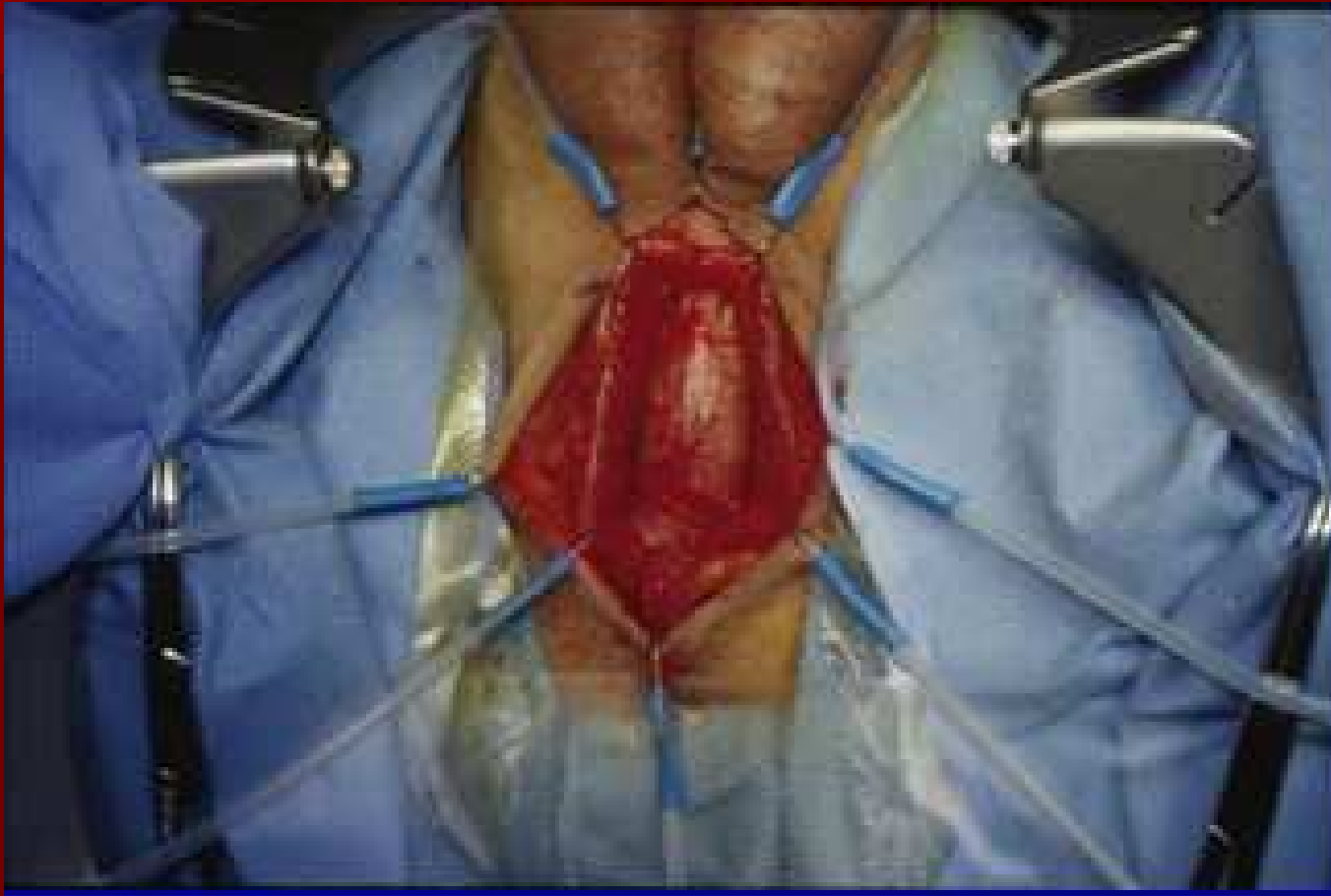Striktury uretry – end to end plastiky

- Krátké striktury
- Vytěžení stenotického úseku močové trubice
- Sešití distálního a proximálního konce močové trubice

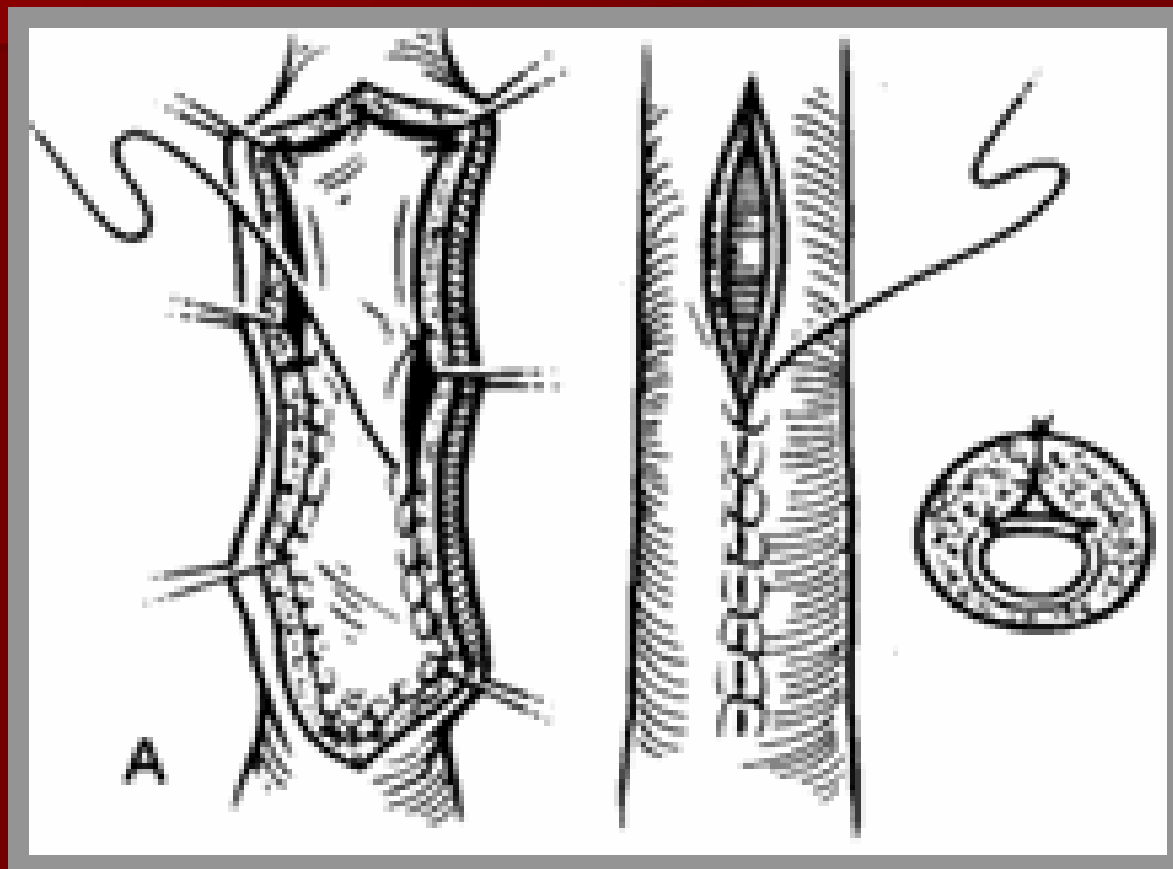
Striktury uretry – substituční plastiky

- obnovení průsvitu močové trubice překlenutím části obvodu stěny (on-lay),
- nahrazení zúženého úseku cirkulárně (in-lay)
- technika volného přenosu štěpu
- lalokové plastiky s využitím různých tkání
- jednodobé uretroplastiky s ostrůvkovými laloky
- volné přenosy štěpů bukální sliznice
- Novým trendem možnost využití kolagenních nebuněčných implantátů

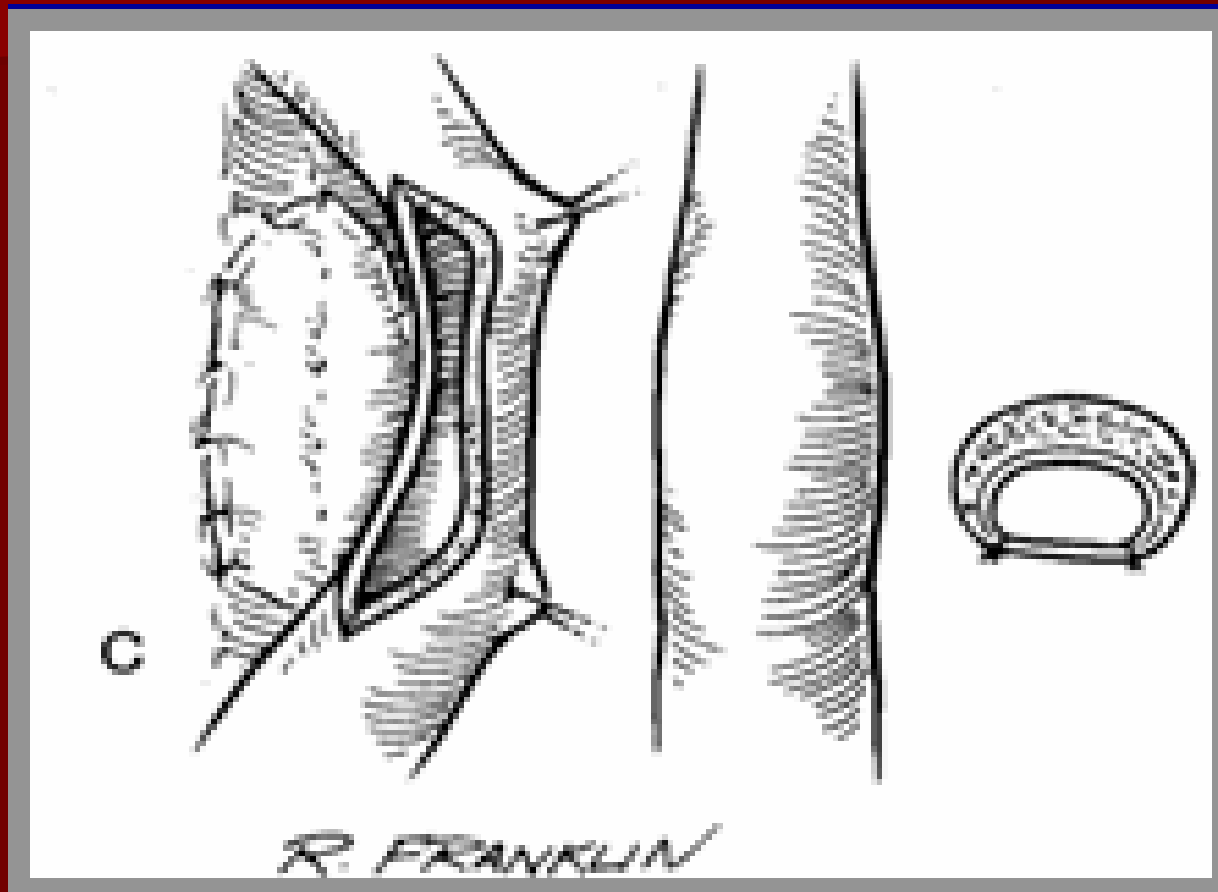
Preparace bulbární uretry na perineu



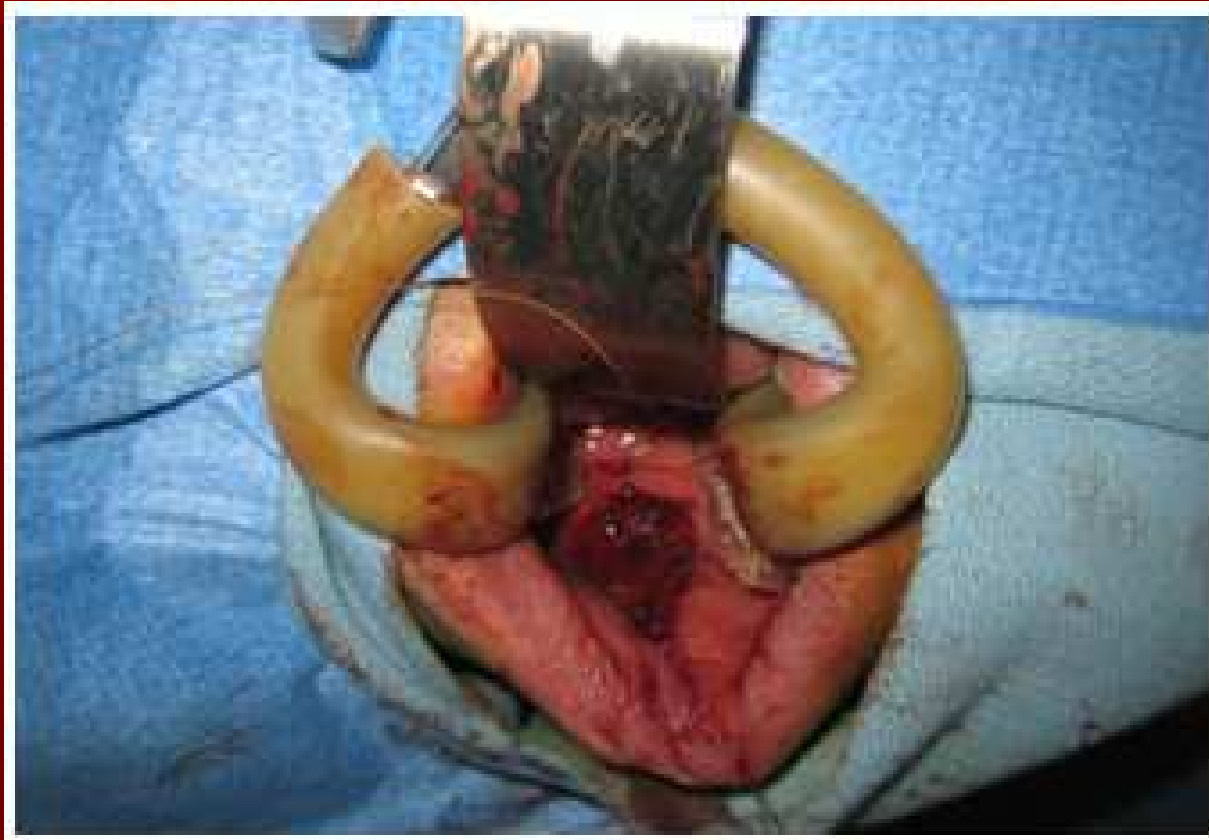Ventrální onlay



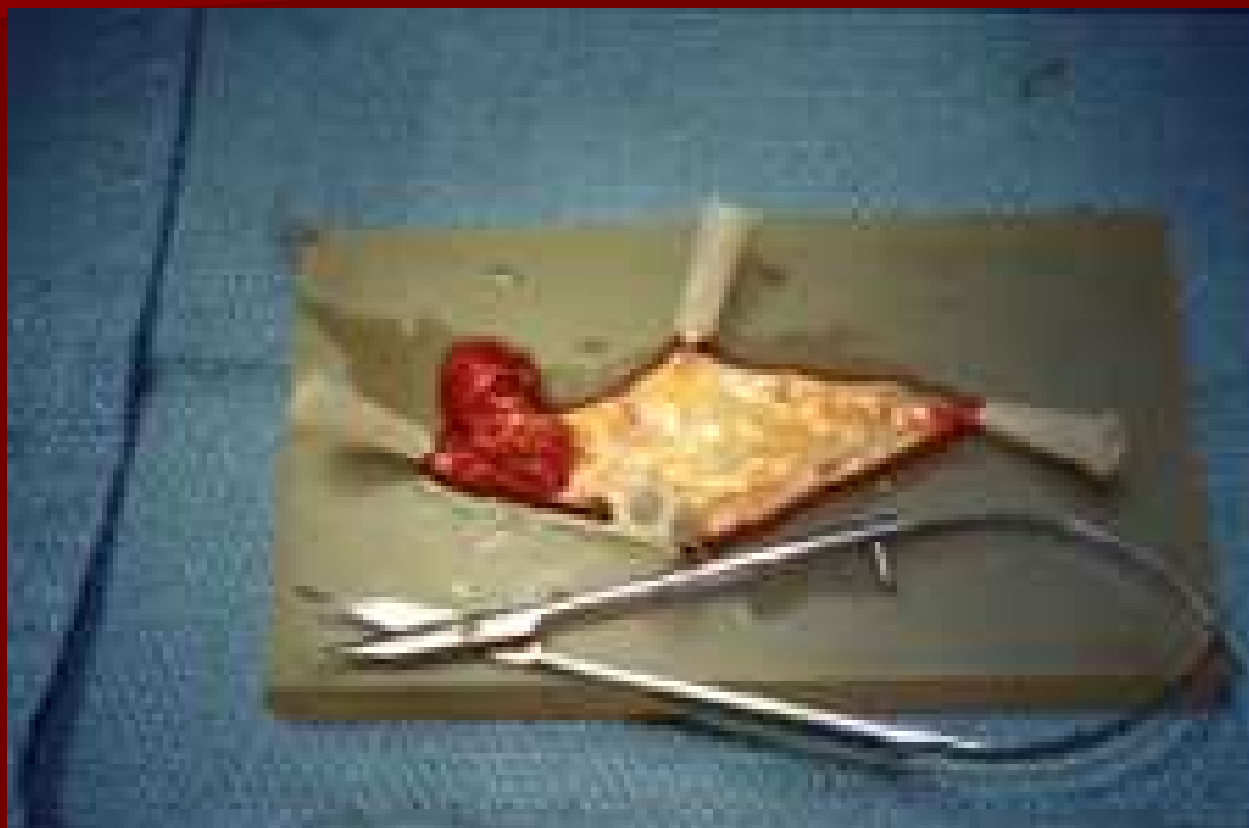Dorsální onlay



Odběr bukálního štěpu



Preparace bukálního štěpu



Traumata

- Ruptury močového měchýře
 - Neperforující x perforující
 - Intraperitoneální x extraperitoneální

- Ruptury uretry
 - Krytá x otevřená
 - Zadní uretra x přední uretra

Terapie u traumat

Močový měchýř

- revize, sutura x konservativní postup

Uretra

- revize, sutura x odložená revize

Vrozené vady

- Extrofie měchýře
- Hypospadiie
- Epispadiie

Terapie: rekonstrukční operace, derivace moče, uretroplastiky

Děkuji za pozornost