

DOLNÍ CESTY MOČOVÉ

Anatomie, fyziologie a patologie

Vymezení pojmu

- Dolní cesty močové zahrnují močový měchýř a uretru

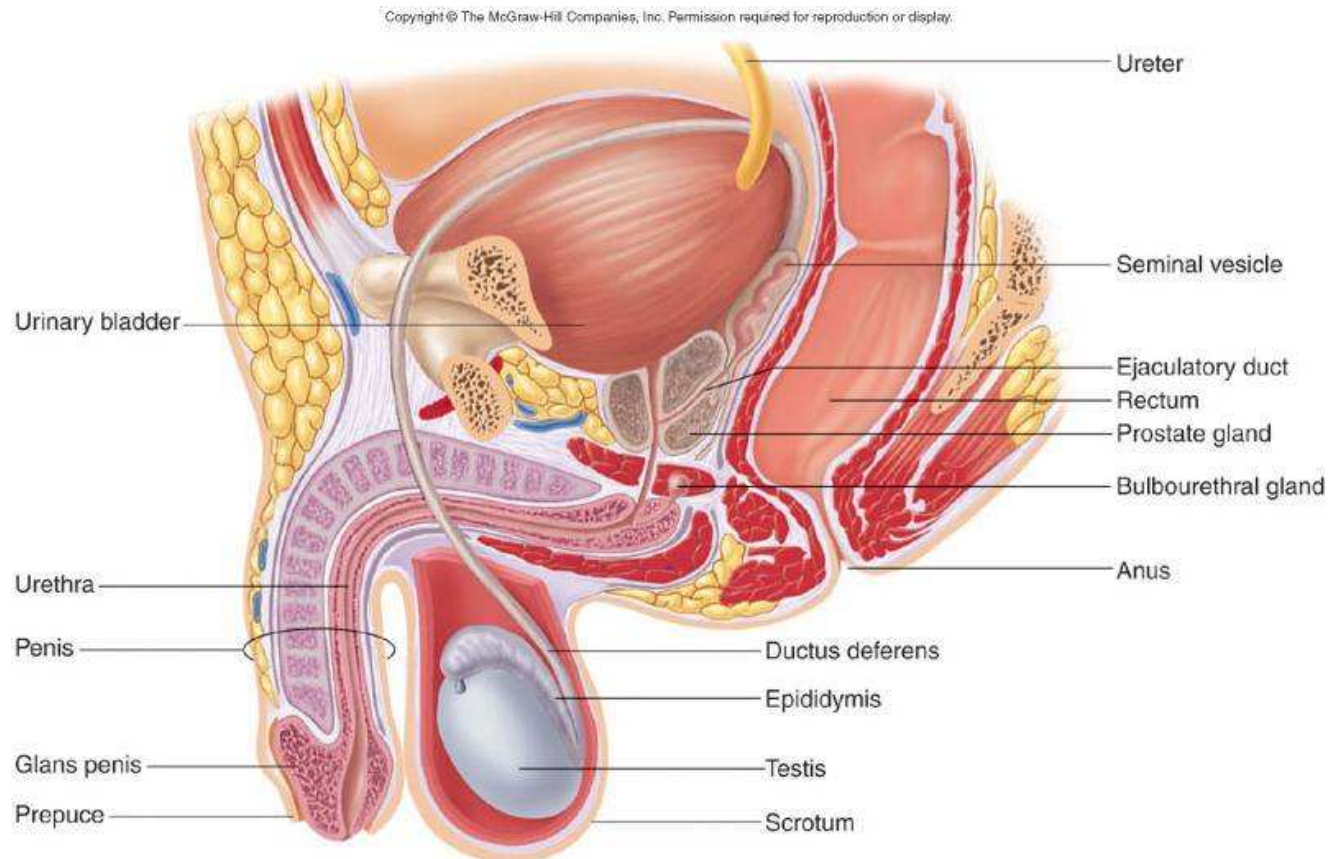
Funkce

- Skladovat a vypuzovat moč

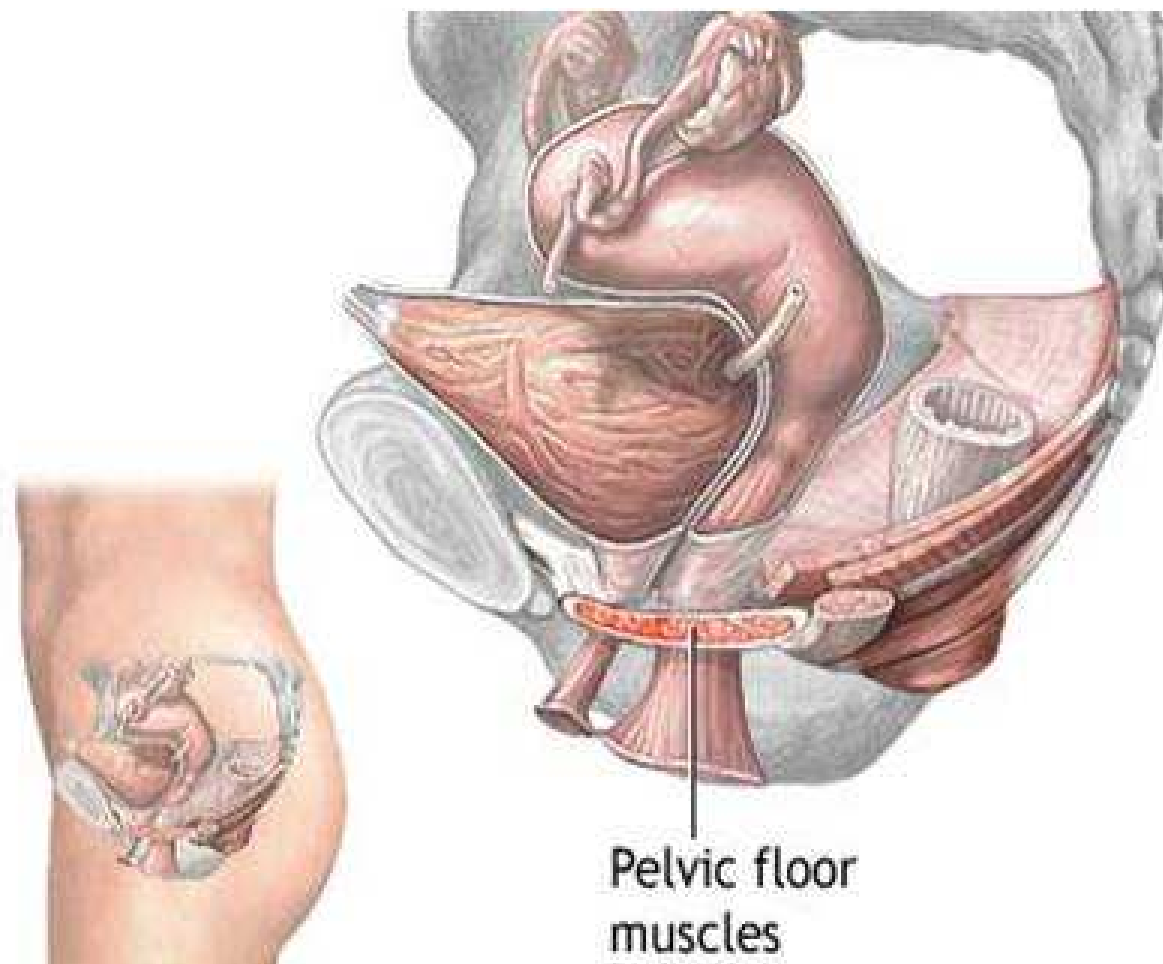
Stavba měchýře

- Dutý svalový orgán
- 3 vrstvy hladké svaloviny
- Kapacita 300-500ml
- Vůlí ovlivnitelný orgán s hlad. svalovinou
- Extraperitoneálně uložený
- Zadní stěna a vrchol naléhají na peritoneum

Obrázek anatomie dna pánevního u muže



Pánev ženy



Pánevní dno - žena

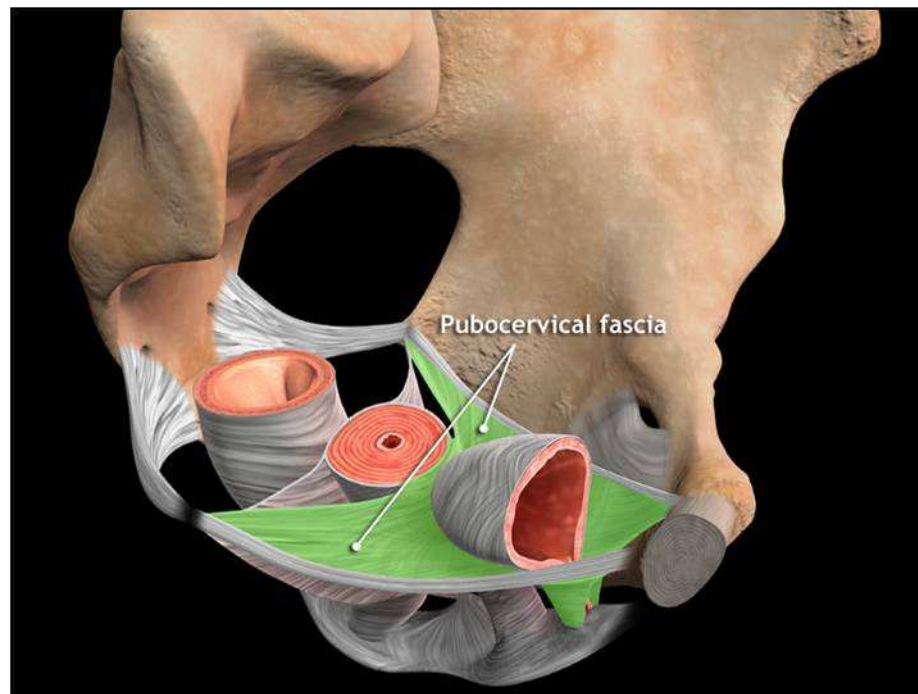


Schéma pánevního dna u ženy

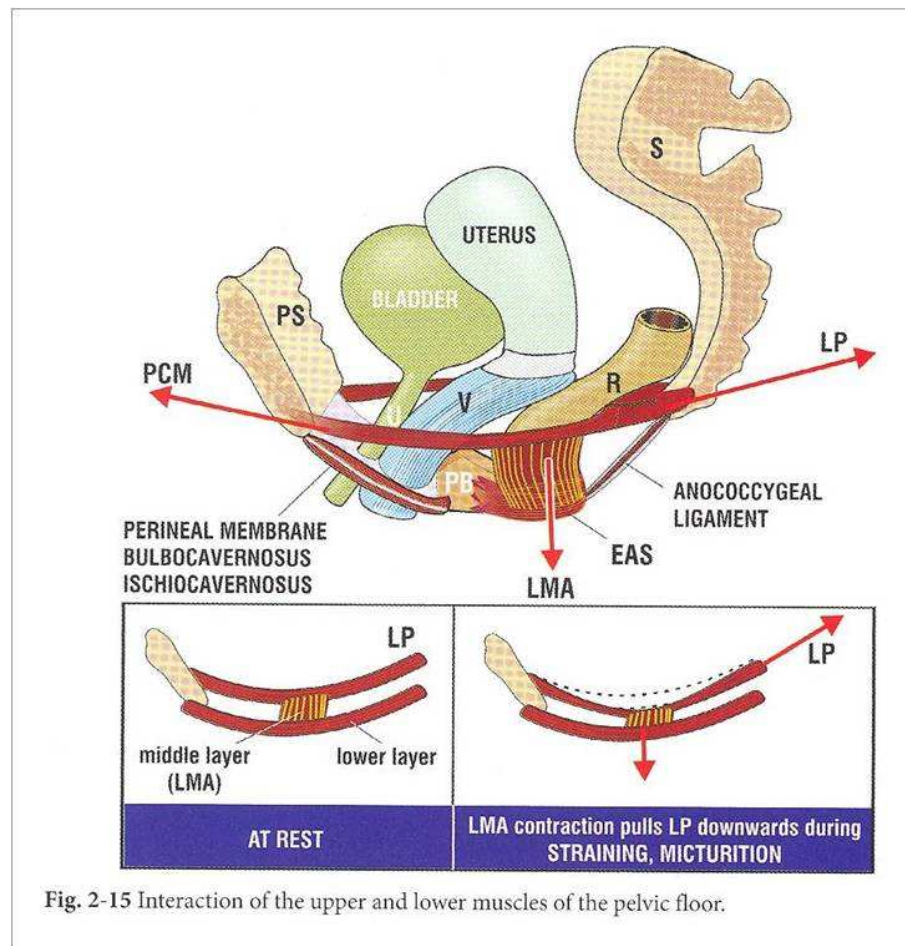
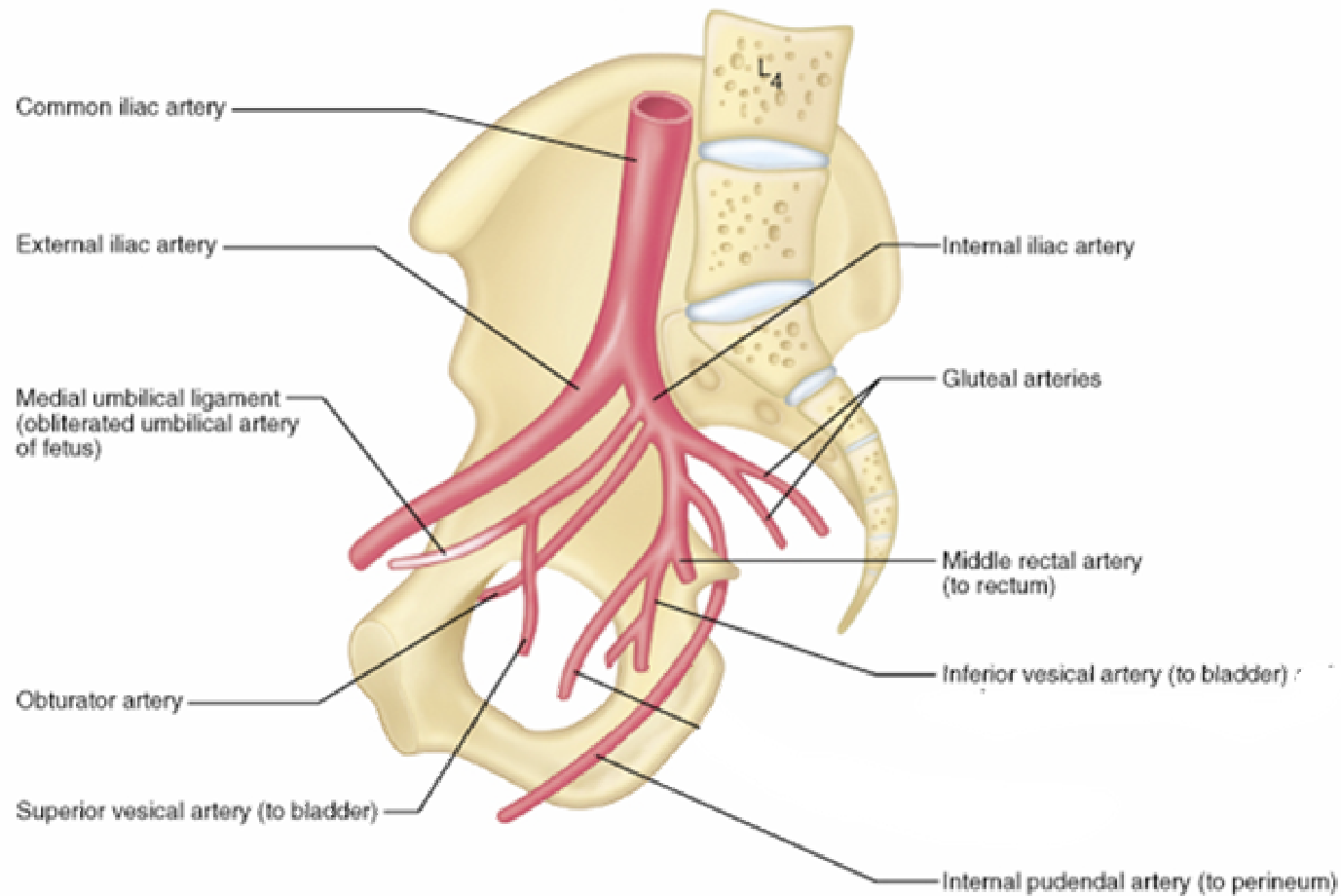


Fig. 2-15 Interaction of the upper and lower muscles of the pelvic floor.

Cévní zásobení malé pánve



Fyziologie měchýře

- Plněn rychlostí 60-80ml/h
- V noci nižší diuresa
- Při 250-300ml nucení na močení
- Regulace mikce
 - ▣ Frontální lalok a limbický systém vyhodnotí vhodnost mikce a pak uvolnění mikčního reflexu v oblasti S2-5, Th10-L2
- Mikce
 - ▣ Relaxace dna pánevního a stah měchýře s kompletním vyprázděním

Patologie mikce



- Neschopnost se vymočit
 - Porucha funkce měchýře
 - Překážka – v hrdle, prostata, striktura uretry
- Únik moči
 - Přetékání
 - Nedostatečnost uzavíracího systému
 - Hyperaktivita detrusoru
 - píštěl

Patologie měchýře



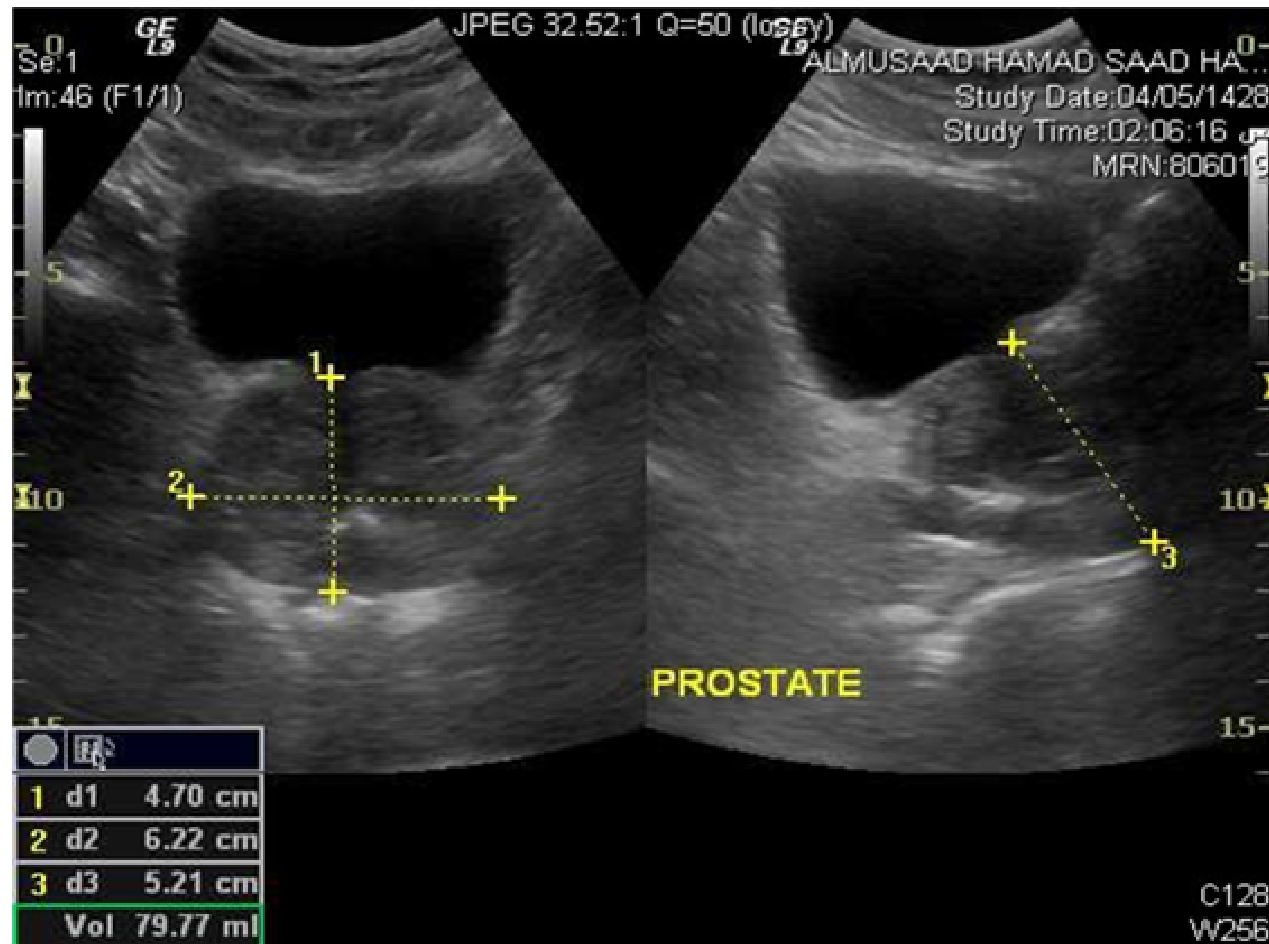
- Tumory
 - ▣ Povrchové – nezasahující do svalové vrstvy
 - ▣ Invazivní – infiltrující svalovinu
- Cystolithiasa
 - ▣ Při subvesikální obstrukci
- Vesikoureterální reflux
- Divertikly
- Píštěle
- Infekce

Obstrukce dolních cest močových



- Strictura uretry
- Hyperplasie prostaty
- Sklerosa hrdla m.měchýře
- Gynekologické tumory

Sono měchýře a prostaty



Močová trubice muže



- Prostatická část
 - Vyústění ductus deferens do m. trubice
- Svěrač
 - Cirkulární příčně pruhovaná svalovina pod kolikulem
 - Vůlí ovladatelný
- Bulbární uretra
 - Uretra v oblasti perinea, fixována k podkladu
- Penilní uretra

Patologie mužské uretry



- Stricturey
- Uretritidy
- Divertikl uretry
- Píštěl uretry
- Hypospadiie
 - ▣ Vyústění uretry na spodní straně penisu v různé vzdálenosti od glans penis
- Chlopeň zadní uretry

Močová trubice ženy



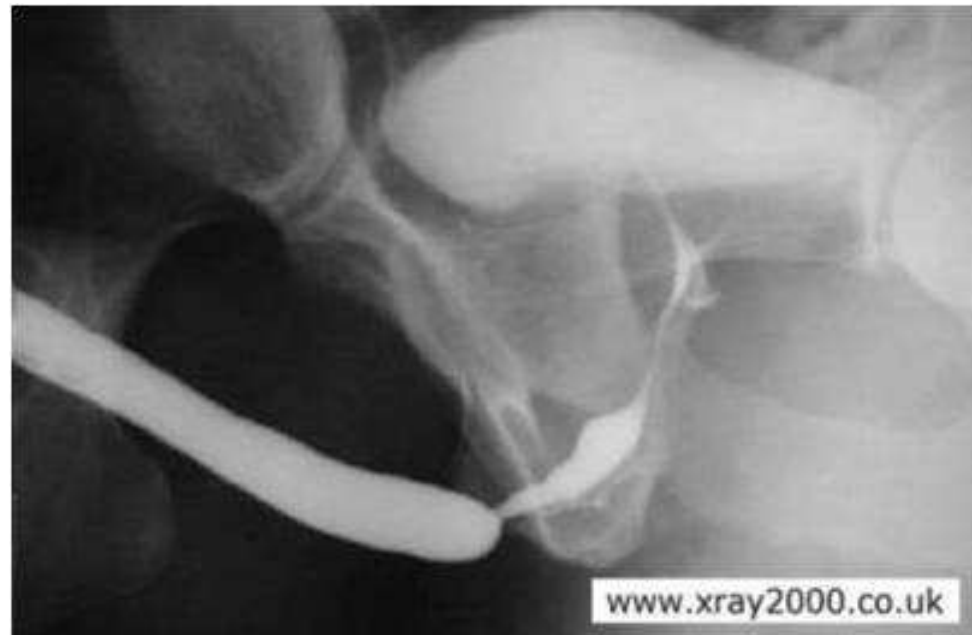- Délka 3-4 cm
- Šíře cca 7-8mm
- Sliznice uretry citlivá na hormonální změny
- Uložena na přední poševní stěně

Patologie ženské uretry

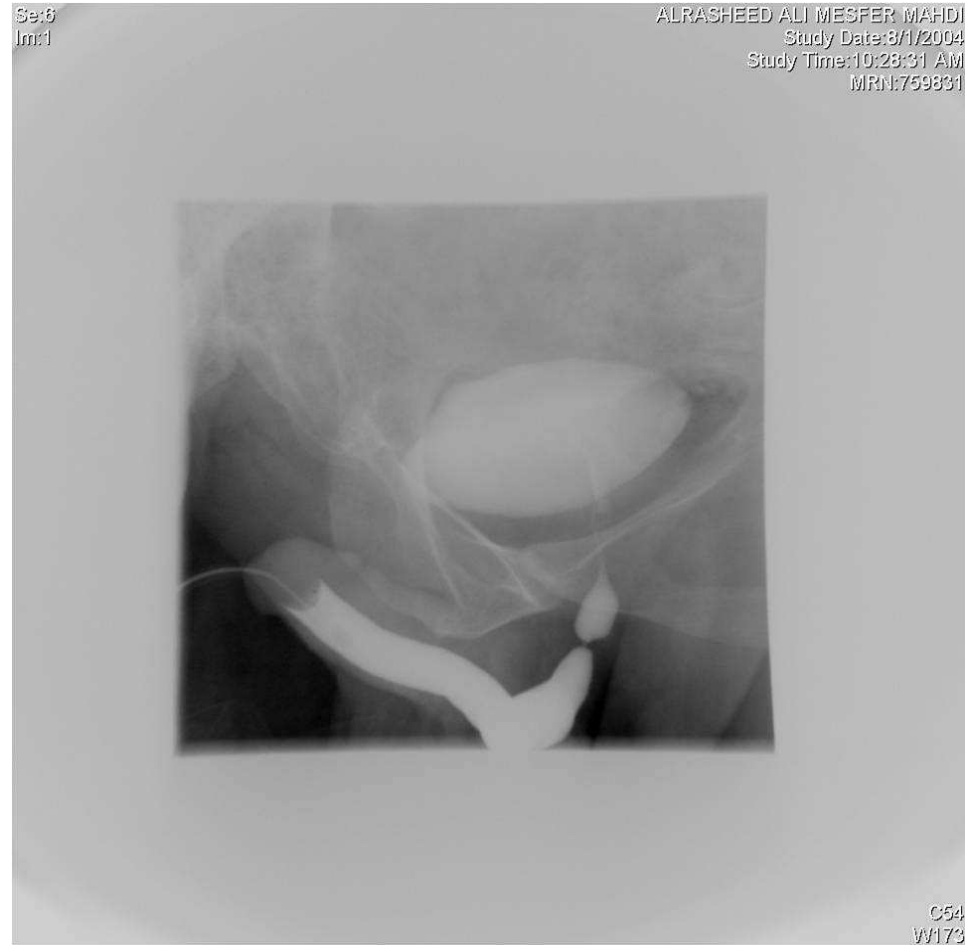

- **Strictura**
 - ▣ Zúženina v oblasti zeního ústí
- **Prolaps uretrální sliznice**

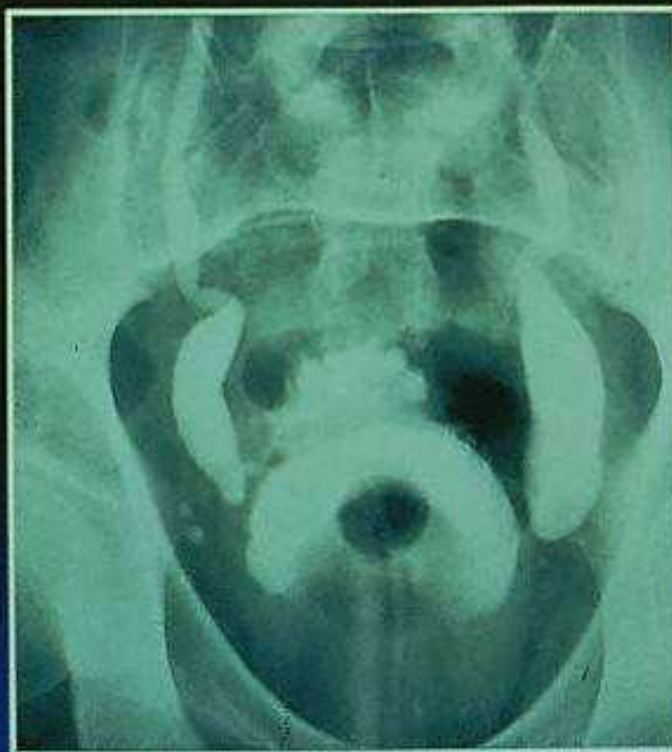
Striktura uretry



Stricturea uretry



Hy prostatæ na IVU



Tumor m.měchýře na IVU

